Aus der Chirurgischen Abteilung der Universitäts-Zahnklinik
der Ludwig-Maximilians-Universität München
Vorstand: Professor Dr. med. et phil. P. P. Kranz

Lane Medical Library

Indikation der Extraktion aus konservierenden und prothetischen Gründen

Inaugural-Dissertation
zur Erlangung der Doktorwürde
in der Zahnheilkunde

verfaßt und einer Hohen Medizinischen Fakultät der
Ludwig-Maximilians-Universität zu München

vorgelegt von

Helmut Fischer
Zahnarzt aus Schwarzenberg (Sachsen)

Bayerische Druckerei & Verlagsanstalt G.m.b.H., München, Müllerstraße 27

Gedruckt mit Genehmigung der Hohen Medizinischen Fakultät
der Ludwig-Maximilians-Universität zu München

Dem Andenken
meiner lieben Eltern!

Digitized by the Internet Archive
in 2026

https://archive.org/details/IA40153312_0207

Wenn man die Entwicklung der Zahnheilkunde, die sie im Laufe der Zeit durchgemacht hat, betrachtet, so kann man feststellen, daß sie aus rein handwerksmäßigen Anfängen, wo die Aufgabe des Zahnarztes fast nur darin bestand, schmerzende Zähne zu entfernen, zu einer wissenschaftlich wohlbegründeten Disziplin emporgestiegen ist. Unter Ausnützung der Lehren der verschiedensten naturwissenschaftlichen Gebiete und der allgemeinen Heilkunde ist die Zahnheilkunde durch eigene systematische Forschungsarbeit vorwärts getragen worden. Seitdem vor allem die konservierende Zahnheilkunde gelernt und gezeigt hat, schadhafte und schmerzende Zähne dem Menschen zu erhalten und sie wieder funktionstüchtig zu machen, wo früher nur durch Entfernung dem Patienten Hilfe und Erleichterung von seinen Schmerzen gebracht werden konnte, ist die Indikation der Extraktion aus konservierenden Gründen weit zurückgegangen. Mit der Erhaltung der Zähne ist gleichzeitig das Anwendungsgebiet der Prothetik sehr erweitert worden. Es steht außer Zweifel, daß ein großer Teil der heutigen Bevölkerung von der Notwendigkeit der Zähne als unentbehrliche Organe für den Körper überzeugt ist. Es wird deshalb auch viel mehr Aufmerksamkeit und Zeit diesen gewidmet, um sie zu erhalten. Dennoch muß man sich die Frage immer vor Augen halten, wann eine Extraktion aus konservierenden und prothetischen Gründen indiziert ist. Gerade in den letzten Jahren werden einerseits immer neue Methoden zur Erhaltung der Zähne angegeben, anderseits ist die Wissenschaft mit Hilfe der Röntgenstrahlen zu der Erkenntnis gekommen, daß man mit den verschiedensten Wurzelbehandlungsmethoden nicht immer die Erfolge verzeichnen konnte, die man sich von ihnen versprochen hatte.

Soll eine Zahnentfernung im Milchgebiß oder im bleibenden Gebiß vorgenommen werden, so muß sie natürlich hinreichend begründet sein, denn es ist die oberste Aufgabe des Zahnarztes, die Zähne zu erhalten.

Bei der Indikation der Extraktion aus konservierenden Gründen muß man naturgemäß trennen zwischen dem, was für das Milchgebiß und dem, was für das bleibende Gebiß gilt. Vor allem glaubte man früher, daß die Milchzähne, die ohnehin bald verloren gingen, für die Entwicklung des Menschen, speziell des Gesichtes und der Kiefer nicht von großer Bedeutung wären. Heute wissen wir, daß das Milchgebiß bis zum Zeitpunkt des Zahnwechsels die Aufgabe hat, die Nahrung zu zerkleinern und bei der Erlernung der Sprache beteiligt zu sein. Ferner ist heute bekannt, daß es einen mechanischen Einfluß auf die Gestaltung des Alveolarfortsatzes und auf die

Bildung der Kiefer ausübt. Der größte Teil der Stellungsanomalien wird durch vorzeitigen Verlust der Milchzähne verursacht. Durch eine solche frühzeitige Extraktion wird das Kieferwachstum in der Kieferhälfte gehemmt, in der die Extraktion ausgeführt worden ist. Wir sehen dann die typischen Anomalien von scheinbarer Progenie, Prognathie, Verschiebung der Mittellinie, Eckzahnhochstand und Verkürzung des Zahnbogens eintreten. Natürlich wird man nicht mit Mitteln der konservierenden Zahnheilkunde alle Milchzähne erhalten können, bis sie selbst zum Ausfall kommen. In manchen Fällen ist es sogar unverantwortlich, wenn mit der Erhaltung des Zahnes Gefahren für seine nähere oder weitere Umgebung entstehen können.

Selbstverständlich wird man alle die Milchzähne nicht behandeln, sondern extrahieren, deren Nachfolger durch ihre Persistenz pervers durchgebrochen sind. Milchzahnwurzeln, deren Kronen zu Verlust gegangen sind, werden überhaupt nicht behandelt. Sind sie jedoch hinderlich für den Durchbruch des bleibenden Zahnes oder geben sie Anlaß zu Dekubitalgeschwüren, so müssen sie entfernt werden. Ebenso müssen Milchzähne extrahiert werden, wenn die Karies bis zur Pulpa vorgedrungen und eine konservierende Behandlung aus technischen oder klinischen Gründen nicht möglich ist. Dies gilt vor allem für Milchmolaren. Dabei ist zu beachten, daß der vorzeitige Verlust des zweiten Milchmolaren sehr oft zum Dichtstand der Zähne im bleibenden Gebiß führt. Man sollte ihn deshalb bis zum 8. Lebensjahr möglichst zu erhalten suchen. Später aber steht seiner Entfernung nichts im Wege, sie wird sogar geboten sein, wenn der stark kariöse Milchmolar den 6-Jahr-Molaren anzustecken droht. Diese Ansicht wird durch Peckert vertreten. Mit der konservierenden Behandlung von pulpitischen Milchzähnen vom 5. Lebensjahre ab, sollte man vorsichtiger sein. Gerade um diese Zeit beginnt die Resorption der Milchzahnwurzeln und mit ihr die Eröffnung der Pulpa am Foramen apicale, bis sie schließlich breit mit dem Periodontium und dem Kieferknochen kommuniziert. Daß da mit der Abätzung der Pulpa durch Arsen, Paraformaldehyd oder Scherbenkobalt und anschließender Wurzelfüllung ungeheurer Schaden für den betreffenden Zahn und dem darunter liegenden Zahnkeim des Nachfolgers angerichtet werden kann, hat man oft genug beobachtet. Wohl selten ist man bei Gangrän der Milchzähne gezwungen, ihre Entfernung vorzunehmen. Durch eine breite Eröffnung des Pulpendaches wird man ohne weiteres die klinischen Beschwerden beseitigen können, und die Extraktion des Milchzahnes solange hinausschieben, bis er als Platzhalter für seinen Nachfolger nicht mehr in Frage kommt. Greift jedoch die Erkrankung auf Periodontium und Periost der Milchzähne über und kommt es an diesen zu apikalen geschlossenen Prozessen, so wird man mit der konservierenden Behandlung nicht viel erreichen. Kommt es rasch zur Eiterbildung, so kann man durch Inzision eine Art künstliche Fistel an-

legen, die für den betreffenden Zahn ohne nachteilige Folgen ist. Kantorowicz äußert sich dazu mit folgenden Worten: „Selbst eine Fistel nötigt nicht zu einer Wurzelbehandlung, weil sie keine nachweisbare Schädigung lokaler oder allgemeiner Natur hervorruft.“ Sind jedoch die klinischen Symptome heftig, einhergehend mit Entzündung, Schwellung und Fieber, so muß man zur Extraktion schreiten.

Wie schon im Anfang erwähnt, besteht ein Unterschied bei der Indikation der Extraktion aus konservierenden Gründen zwischen dem Milchgebiß und den bleibenden Zähnen. Während wir bei den Zähnen des Milchgebisses weniger gezwungen sind, aus konservierenden Gründen zu extrahieren, weil sie ja schließlich, ob behandelt oder unbehandelt, bis zum 12. Lebensjahr von selbst zum Ausfall kommen, müssen wir uns bei den Zähnen der zweiten Dentition immer die Frage vorlegen, wann ist ihre Erhaltung möglich und wann ist ihre Entfernung aus konservierenden Gründen indiziert. Man sollte dabei immer ihr Verhalten im Zusammenhang mit dem Gesamtorganismus betrachten.

Adloff drückt das in folgenden Worten aus: „Für uns kommt hier nur das Verhalten des Zahnes im Zusammenhang mit dem Gesamtorganismus in Frage, mit anderen Worten, ob er in diesem Sinne als so erhaltungsfähig und gesund zu bezeichnen ist, daß er, ohne denselben zu gefährden, seinen Zweck als Kauorgan erfüllen kann.“

Bei dem heutigen Stand der konservierenden Zahnheilkunde und den uns zur Verfügung stehenden Hilfsmitteln sind wir imstande, alle kariösen Zähne bis auf wenige Ausnahmen zu erhalten. Selbstverständlich wird man die Zähne, bei denen die Zahnsubstanz durch Karies so zerstört ist, daß ihre Wiederherstellung technisch unmöglich ist, extrahieren. Diese Fälle sind Gott sei Dank nicht mehr so häufig und nur auf die grobe Vernachlässigung der Mundpflege des betreffenden Patienten zurückzuführen. Die Karies ist dann an der Wurzel so weit fortgeschritten, daß die mechanischen Vorbedingungen für die Erhaltung durch Füllung oder Aufbau einer Krone nicht mehr gegeben sind.

Bevor ich darauf eingehe, wann Zähne, die einer Wurzelbehandlung bedürfen, aus konservierenden Gründen extrahiert werden sollen, möchte ich zunächst einiges Allgemeines über den heutigen Stand der Wurzelbehandlungsmethoden unter Berücksichtigung der Lehren von der Fokalinfektion sagen.

Seit Adolf Witzel 1879 die Lehren von der Antisepsis auf die Behandlung von pulpaerkrankten Zähnen anwandte, schien das Problem der Wurzelbehandlung gelöst zu sein. Man war jetzt imstande, Zähne, die man früher extrahieren mußte, mit dieser Methode Witzels zu erhalten. In den vergangenen Jahren bis jetzt haben zahlreiche Forscher auf dem Gebiete der Wurzelbehandlung weitergearbeitet und ohne Frage große Erfolge gehabt. Durch diese anscheinenden Erfolge kam man schließlich zu der Ueberzeugung, daß alle pulpaerkrankten Zähne, selbstredend schwere akute

eitrige Prozesse ausgeschlossen, durch konservierende Maßnahmen zu erhalten seien. Lange Zeit war man von den Erfolgen der Wurzelbehandlung überzeugt, bis schließlich die Röntgenstrahlen Aufklärung über die Mißerfolge der Wurzelbehandlungsmethoden gaben. Dabei ist zu beachten, daß die Zähne klinisch schmerzfrei waren. Riha hat eine große Zahl von wurzelbehandelten Zähnen mit Hilfe der Röntgenstrahlen untersucht und sagt darüber folgendes: „Aus den Radiogrammen von vielen tausend wurzelbehandelten Zähnen habe ich die Erkenntnis geschöpft, daß keine der gebräuchlichen Wurzelbehandlungsmethoden imstande ist, den wurzelbehandelten Zahn vor nachträglicher Erkrankung zu schützen." Später schreibt der Autor: „Meine eigenen Röntgenuntersuchungen ergaben in 50 Prozent pulpentoter Zähne radiographische Veränderungen."

Die Hauptursache für die zahlreichen Mißerfolge der Wurzelbehandlung trotz peinlichster Gewissenhaftigkeit sind nach Willner folgende:

1. Die Verschiedenheit der anatomischen Wurzelkanalverhältnisse und die Anomalien in der Wurzelzahl, Wurzelgröße und des Wurzelverlaufs, ferner die seitlichen und apikalen Verzweigungen der Wurzelpulpa, die mit dem Periodontium direkt in Verbindung stehen und die Dentikelbildung.

2. Die Unmöglichkeit, eine genaue Diagnose der Pulpenerkrankung zu stellen. Wir vermögen wohl eine Pulpitis acuta partialis serosa von einer Pulpitis acuta partialis purulenta zu unterscheiden. Wir können jedoch nicht diagnostizieren, ob nur die Kronenpulpa oder auch schon die Wurzelpulpa infiziert ist.

3. Die Unmöglichkeit, selbst bei genauester Beachtung der Asepsis eine durch uns selbst veranlaßte Infektion der Pulpa fernzuhalten.

Es ist hier nicht meine Aufgabe, auf die verschiedensten Wurzelbehandlungsmethoden der einzelnen Autoren und auf ihr Anwendungsgebiet einzugehen. Nur kurz sei erwähnt, daß sich im Laufe der Zeit hauptsächlich zwei große Gruppen von Behandlungsarten herausgebildet haben. Die einen, die für die Exstirpationsmethode der Pulpa, die anderen, die für die Pulpenamputation eintreten. Die Anhänger der Exstirpationsmethode wollen mit den zur Verfügung stehenden chemischen und mechanischen Mitteln das erkrankte Pulpengewebe aus dem Kanalsystem restlos entfernen, um damit einen „bakterienfeindlichen und gewebsfreundlichen Zustand" (Rebel) herbeizuführen. Dagegen verzichten die Anhänger der Amputationsmethode bewußt auf die Entfernung von Pulpenteilen, die technisch erreichbar sind. Man will damit eine Infektion der Restpulpa durch den Behandler vermeiden, die Regio ramifikationis und damit die Wurzelhaut durch Nichtentfernung der Pulpa unberührt lassen, schließlich die Kontinuität zwischen Wurzelhaut und Pulpa nicht unterbrechen. In den letzten Jahren erlebt die Amputationsmethode eine Art Wiedergeburt, propagiert durch Feldmann, Hellner und Münch.

Und nun möchte ich noch ganz kurz einige beurteilende Worte von Willner über den heutigen Stand der Wurzelbehandlung anführen. Er schreibt: „Wir stehen vor der betrüblichen, aber nichtsdestoweniger unumstößlichen Tatsache, daß es keine Wurzelbehandlungsmethode gibt, die allen Anforderungen gerecht wird und einen sicheren Erfolg gewährleistet. Trotzdem sehen wir, daß die Erfolge individuell sehr verschieden sind und daß es auch viele Praktiker gibt, die hervorragende Erfolge haben, und zwar mit den verschiedensten Methoden. Alle Methoden sind von ausgezeichneten, bewährten Praktikern erdacht worden. Ihre Voraussetzungen sind, daß sie mit derselben außerordentlichen Gewissenhaftigkeit und technischen Vollkommenheit durchgeführt werden, die für ihre Erfinder selbstverständlich waren."

Nach dem eben Angeführten drängt sich einem die Frage auf, was wird mit einem Zahn, dessen Wurzelbehandlung mißlungen ist.

Man muß sich darüber klar sein, daß in den Wurzelkanälen noch massenhaft pathogene Bakterien vorhanden sein können, die, wenn es gut geht, sich vorläufig latent verhalten, aber durch den geringsten Anlaß virulent zu werden vermögen. Sehr verschieden können die Schäden sein, die aus einer mißlungenen Wurzelbehandlung entstehen. Periodontitis, Granulome, Zysten, Abszesse, Osteomyelitis, Ostitis, vor allem aber können sich daraus Erkrankungen der inneren Organe entwickeln. Diese Krankheiten der inneren Organe, die von Infektionsherden im Körper ausgehen (darunter versteht man neben den Tonsillen oder anderen kryptogenen Herden vor allem die Zähne), hat man unter dem Begriff der Fokalinfektion zusammengefaßt. Es ist das Verdienst der Amerikaner, die Zusammenhänge der fokalen (dentalen) Infektion in ihrer vollen Bedeutung erkannt und erforscht zu haben. Es sei jedoch erwähnt, daß vor den Amerikanern deutsche Forscher behauptet haben, daß von Infektionsherden an den Zähnen Allgemeininfektionen und sekundäre Erkrankungen an anderen Organen entstehen können. Heutzutage gibt es wohl niemand mehr, der die Möglichkeit der fokalen Infektion bestreitet. Gerade aber durch die Kenntnis von der Fernwirkung wurzelkranker Zähne ist zu dem Problem der Wurzelbehandlung ein neuer Gesichtspunkt getreten. V. d. Osten-Sacken bemerkt dazu: „Der Zahnarzt ist auf Grund dieser Erkenntnisse dem Kranken und sich selbst gegenüber verpflichtet, die Wurzelbehandlung der Zähne nicht mehr am laufenden Band vorzunehmen." Er betont weiter, daß die Wurzelbehandlung unter biologischen Gesichtspunkten entweder anzuwenden oder abzulehnen ist, wenngleich der Zahn technisch erhaltungsfähig wäre. Eine Norm aufzustellen, wenn man Zähne aus konservierenden Gründen extrahieren soll, ist beinahe unmöglich, denn was für den einen Fall gilt, braucht für den anderen Fall nicht zuzutreffen. Die Entscheidung, ob Zähne extrahiert werden sollen oder nicht, hängt von dem pathologischen Zustand des Zahnes, dem Alter und Allgemeinbefinden und den Beziehungen der fraglichen Zähne zum Gesamtorganismus ab. Es ist die Aufgabe des Zahnarztes, da die jeweilige richtige Diagnose zu stellen und darnach zu handeln.

Wie schon im Anfang erwähnt, gibt ein kariöser Zahn, bei dem die Pulpa noch nicht erkrankt ist, keinen Grund zur Extraktion, auch wenn die Karies sehr ausgedehnt ist. Anders dagegen ist es schon bei Zähnen, bei denen die Pulpa entzündet ist. Auf die klinischen Erscheinungsformen der Pulpitiden einzugehen, ist meiner Meinung nach nicht notwendig. Zum besseren Verständnis jedoch, wann eine Extraktion eines pulpitischen Zahnes indiziert ist, möchte ich ganz kurz die Einteilung der Pulpitiden nach Port-Euler bringen.

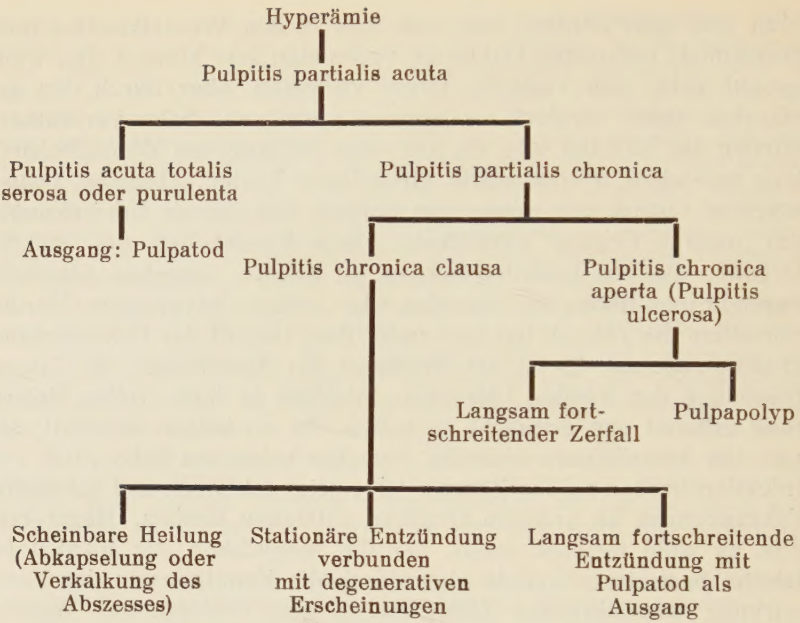

Bei den ersten beiden Formen der Pulpitis wird eine Extraktion immer zu vermeiden sein, anders dagegen bei den übrigen Formen. Selbstverständlich ist die Extraktion von pulpitischen Zähnen angebracht, die nicht wieder funktionstüchtig gemacht werden können und kosmetisch unbrauchbar sind. Ferner sollte man bei pulpitischen Zähnen, die noch im Wachstum stehen, mit Wurzelbehandlungen vorsichtig sein. Da bei jenen das Foramen apicale noch nicht abgeschlossen ist und die Kanäle ein weites Lumen besitzen, ist der Ausgang der Wurzelbehandlung immer zweifelhaft. Hier wird man von Fall zu Fall entscheiden müssen. Es wäre unverantwortlich bei einem jugendlichen Patienten einen Zahn mit Pulpitis acuta partialis serosa zu extrahieren, ebenso kann es unverantwortlich werden, denselben Zahn mit einer Pulpitis acuta purulenta konservierend zu behandeln. Eine Amputation kommt in einem solchen Falle wegen der ungeheuren Zahl von Bakterien nicht in Frage und bei der Exstirpation der Pulpa läuft man Gefahr, die Eitererreger durch das weite Foramen zu stoßen.

Die Indikation der Extraktion von pulpaerkrankten Zähnen ist ebenfalls gegeben, wenn ihnen oder ihrer Umgebung durch eine konservierende Behandlung Schaden zugefügt worden ist. Die Möglichkeit einer durch uns verursachten künstlichen Infektion besteht immer. Sie entsteht dadurch, daß wir weder das Operationsgebiet im Zahn aseptisch machen noch gänzlich steril arbeiten können. Die Infektionsmöglichkeiten sind natürlich am größten bei mehrwurzeligen Zähnen mit engen, abgebogenen und unzugänglichen Kanälen.

Aber auch bei der Anwendung therapeutischer Aetzmittel können wir die Zähne so schädigen, daß wir gezwungen sind, sie zu extrahieren. Zu langes Liegenlassen von Arsen, mangelhafter Verschluß an Approximalkavitäten über Arseneinlagen oder unvorsichtiges Herauspressen von Arsen führt zu starken Verätzungen der Schleimhaut, Nekrosen der Interdentalpapillen und der knöchernen Septen, oft auch zur Entfernung von Zähnen. Moral berichtet in seinem Buch über die Wurzelbehandlung folgenden Fall einer Arsennekrose: „In einem von uns beobachteten Falle mußte der Zahn, sein Nachbar, ein Stück Knochen und ein beschränkter Teil der Schleimhaut der Umgebung geopfert werden, um einer weiteren Ausbreitung der Aetzwirkung vorzubeugen."

An unserer Klinik ereignete sich ein anderer Fall von Arsennekrose. Einer Patientin sollte die Pulpa von $\overline{|5}$ wegen Pulpitis acuta totalis serosa abgetötet werden. Es wurde Arsenpaste appliziert und die Patientin für den nächsten Tag, unter Hinweis auf die Gefahr eines längeren Belassens der Paste, bestellt. Die Patientin kam jedoch dem nicht nach. Erst nach 10 Tagen erschien sie wieder mit starken Schmerzen im linken Unterkiefer und allen Zeichen einer Arsennekrose, die ein chirurgisches Angehen nötig machte. Es wurden $\overline{4, 5, 6}$ extrahiert und der Knochen bis aufs Gesunde abgetragen.

Bisweilen können abgebrochene Nervnadeln, die bei dem Versuch der Exstirpation der Pulpa im Kanal steckengeblieben sind, ferner nicht indifferentes, durchgepreßtes Wurzelfüllungsmaterial eine sofortige Entfernung des Zahnes veranlassen, wenn eine Wurzelspitzenresektion nicht durchgeführt werden kann oder ein steriles Einheilen nicht zu erwarten ist. Das gleiche gilt für Zahnperforationen, die in der Nähe der Bifurkation gesetzt worden sind.

Folgendes Beispiel mag dies eben Gesagte erhärten.

Außerhalb der Klinik wurden einer Patientin bei dem Versuch einer Wurzelbehandlung am linken oberen 2. Prämolar die Wurzel, welche abgebogen war, mit einem Beutelrockbohrer perforiert. Der Zahn wurde trotzdem überkront. Die Patientin kam in die Klinik wegen dauernder Beschwerden. Der Röntgenbefund ergab starke Veränderung des Knochens an der Perforationsstelle, klinisch war der Zahn stark klopfempfindlich, so daß der Zahn entfernt werden mußte.

Diejenige Erkrankung des Zahnes, die trotz der besten Wurzelbehandlungsmethoden die meisten Mißerfolge zu verzeichnen hat, ist das Gangrän. Durchgeführt soll die technische Ausführung der Gangränbehandlung nach Willner ebenfalls bei der Pulpitis totalis purulenta und alten Wurzelfüllungen, deren Sterilität immer zweifelhaft ist, werden. Durch die Lehren der Fokalinfektion sollte die Behandlung gangränöser Zähne stark eingeschränkt und nicht als ein „harmloser Versuch zur Erhaltung von Zähnen" (v. d.

Osten-Sacken) betrachtet werden. Die großen Schwierigkeiten liegen darin, daß es vielfach unmöglich ist, die verjauchten Kanäle zu reinigen und sie vor einer Reinfektion aus den uns überhaupt unzugänglichen Dentinkanälchen zu schützen.

Es wäre falsch, die Gangränbehandlung bei Frontzähnen oder Prämolaren ohne weiteres abzulehnen, jedoch muß man dies in den meisten Fällen bei den Molaren tun. Immer bei den Weisheitszähnen, die keinen Antagonisten besitzen und wo durch die Extraktion keine nennenswerte Herabsetzung der Funktion des übrigen Gebisses entsteht. Bei gangränösen Molaren ist die Extraktion auch vom rein wirtschaftlichen Standpunkt immer zu vertreten. Der Erfolg der Behandlung steht niemals im Verhältnis zu der Zeit und Mühe, die der Behandler und auch der Patient aufbringt. Besonders zurückhaltend, bemerkt Praeger, sei man mit der Wurzelbehandlung von gangränösen Sechsjahrmolaren bei 6- bis 12-Jährigen. Gegen die Exstirpationsmethode spricht die Weite und der unfertige Abschluß des Foramen apicale, gegen die Amputation die große Menge fäulnisfähiger Eiweißstoffe in den weiten Kanälen. Werden die zerstörten Molaren beizeiten, d. h. vor Einrücken der zweiten in die Kauebene, entfernt, so rücken die zweiten Molaren vor und schließen die Lücke. Der Weisheitszahn hat dann genügend Platz und der zweite Prämolar gibt nach distal nach. Es versteht sich von selbst, daß man die gleichen Molaren immer auf beiden Seiten der Kiefer entfernt und alle die Regeln beachtet, die für die systematische Extraktion gelten. Mit dieser Extraktion wird gleichzeitig Kariesprophylaxe getrieben. Auch Peckert ist für die sinnvolle Extraktion der Sechsjahrmolaren, wenn er schreibt: „Ich muß daher die sinnlose Konservierung erster Molaren in engstehenden Gebissen, besonders wenn sich da und dort approximale Karies an Prämolaren und Frontzähnen bemerkbar macht, nicht nur als Fehler, sondern als sträflichen Frevel bezeichnen.“ Peckert will durch diese Extraktion das Gebiß auflockern und somit der Karies vorbeugen.

Bei akuten Entzündungen der Wurzelhaut wird man meistens mit konservierenden Maßnahmen in Verbindung mit chirurgischen Eingriffen (Inzision, Resektion) auskommen. Man muß extrahieren, wenn sich der Eiter vom Apex her unter Einschmelzung der ganzen Wurzelhaut einen Weg zum Zahnfleisch gesucht hat.

Bei den chronischen Periodontiden (Granulome, Zahnfleischfisteln und chronisch granulierende Periodontitis) hängt die Erhaltung des Zahnes davon ab, mit konservierenden Mitteln und mit Hilfe der Resektion den Zahn für den Patienten zu erhalten, ohne dadurch dessen Gesamtorganismus zu schädigen. Der Tatsache jedoch, daß viele Menschen Granulome usw. haben und nicht an Fokalinfektion erkranken, muß man natürlich Rechnung tragen und nur dann extrahieren, wenn die begründete Vermutung besteht, daß bestimmte Zähne oder Zahngruppen für das Auftreten der fokalen

Infektion verantwortlich gemacht werden können. Dabei ist zu bedenken, daß Zähne mit kleinen Herden, auch solche ohne positiven Röntgenbefund, dieselben schweren Erkrankungen verursachen vermögen. Frontzähne und Prämolaren werden wir nach den oben angeführten Maßnahmen behandeln können. Dagegen sind wir bei den Molaren häufig gezwungen, zu extrahieren. Dürfte bei diesen schon die Wurzelbehandlung große Schwierigkeiten bereiten, so ist es zweifelsohne noch mehr die Resektion, die wegen der technischen Schwierigkeiten, vor allem aber der sehr ungünstigen äußeren Bedingungen, unter denen die Operation durchgeführt werden muß, meistens undurchführbar ist.

Bislang habe ich mich mit der Indikation der Extraktion aus konservierenden Gründen beschäftigt, nun möchte ich auf den zweiten Teil meines Themas, auf die Indikation der Extraktion aus prothetischen Gründen eingehen.

Wohl selten ist der Zustand der Mundhöhle, wenn ein Patient zur Behandlung kommt, um sich einen Zahnersatz anfertigen zu lassen, derart, daß dies ohne weiteres möglich bzw. ratsam wäre. In den meisten Fällen sind vorbereitende Maßnahmen notwendig, damit ein in jeder Hinsicht brauchbarer Zahnersatz ausgeführt werden kann. Es ist natürlich eine Selbstverständlichkeit, daß alle noch vorhandenen Zähne genau untersucht und, wenn möglich, durch konservierende Maßnahmen behandelt werden. Jedoch wird man damit allein nicht zum Ziele kommen, sondern ein unentbehrliches Hilfsmittel zur Vorbereitung der Mundhöhle zur Aufnahme eines Zahnersatzes ist und bleibt die Extraktion. Man sollte lieber aus prothetischen Gründen etwas mehr extrahieren, auch wenn die betreffenden Zähne noch gesund oder die Möglichkeit zur Erhaltung geben, um dafür eine Prothese anzufertigen, die kaufunktionell und kosmetisch einwandfrei ist. Im folgenden möchte ich nun zur Ausführung bringen, wann eine Extraktion aus prothetischen Gründen indiziert ist.

Im allgemeinen ist daran festzuhalten, daß sämtliche Wurzeln in den mit einem Plattenersatz zu versehenden Kiefern entfernt werden müssen. Ich denke besonders an stark gelockerte, tief von Karies zerstörte Wurzeln, die sich zur Befestigung von Stücken als zu schwach erweisen und für Vollkronen und Stiftzähne nicht mehr in Frage kommen. Einmal verhindern diese Wurzeln ein gutes Aufliegen des Ersatzes auf seiner Unterlage, das andere Mal führen sie zum Reiten des Stückes und geben Anlaß zu Druckstellen, schließlich sind sie sehr oft Retentionsstellen für Schleim- und Speisereste, die dann, wenn sie in Fäulnis übergehen, Foetor ex ore, Gingivitiden und Stomatitiden verursachen. Mit der Entfernung der Wurzeln werden gleichzeitig Unebenheiten, Vorsprünge, scharfe Knochenkanten, vorstehende Ränder des Alveolarfortsatzes abgetragen und geglättet, denn diese sind oft genug die Ursache, wenn die später angefertigte Prothese nicht zur Zufriedenheit des Patienten

ausfällt. Der Amerikaner Kelly bemerkt in seiner Schrift „Chirurgische Maßnahmen zur Anfertigung eines Zahnersatzstückes" folgendes: „Das Bestreben des Zahnarztes muß sein, die Mundverhältnisse so zu gestalten, daß eine glatte knöcherne Basis und straffes Gewebe vorhanden sind." Hie und da kann einmal die Erhaltung von Wurzeln angezeigt sein. Handelt es sich um Anfertigung einer gestützten Prothese, so wird man, wenn z. B. die beiden Eckzahnwurzeln noch stehen, sie nicht extrahieren, sondern sie als Stützpunkte für den Zahnersatz verwenden. Wustrow gibt noch einen anderen Grund an, nicht zu extrahieren, nämlich da, wo besonders in der Frontzahngegend ein starkes Einfallen der Lippenteile befürchtet wird. Hierbei ist natürlich eine exakte Wurzelfüllung Selbstverständlichkeit.

Häufig ist man auch aus rein wirtschaftlichen Gründen gezwungen, Wurzeln zu extrahieren, obgleich sie, wenn wurzelbehandelt, noch erhaltungsfähig wären und als Stützpunkte für den Zahnersatz Verwendung finden könnten. Das trifft hauptsächlich wirtschaftlich schlechtgestellte Kreise und das große Heer der Sozialversicherten.

Zum Schluß sei noch erwähnt, daß Wurzeln unter Brückenkörpern, die als Nebenstützpunkte der Brücke gedacht waren, immer vor Anfertigung einer solchen Arbeit entfernt werden sollten. A. Werkenthin schreibt in seinem Buch „System der zahnärztlichen Kronen- und Brückenarbeiten" folgendes darüber: „Die Wurzel unter der Brücke verhält sich, selbst wenn wir ihre Oberfläche (nach sorgfältigster Vorbehandlung) hermetisch und metallisch decken, keineswegs indifferent, sondern sie „wächst", d. h. der Körper sucht sich ihrer als funktionsloses Rudiment zu entledigen. Und nicht nur in den Fällen allein, wo man es erwarten könnte, unter freischwebenden Brücken — auch da, wo sich die Kaukraft auf sie, wenn sie als Nebenstütze dem Brückensystem eingegliedert ist, indirekt überträgt."

Daß manchmal eine ganz genaue Untersuchung der Kiefer nach Wurzeln notwendig ist, eventuell Röntgenaufnahme hinzugezogen werden muß, soll anschließender Fall aus der Klinik zeigen.

Einer Patientin wurde ein oberes Totales angefertigt, nachdem vorher die Schleimhaut der Kiefer untersucht worden war. Die Kiefer wurden nicht geröntgt. 1½ Wochen hatte die Patientin das Stück getragen und kam dann mit einer Druckstelle am rechten Alveolarkamm in der Gegend der Prämolaren in die Klinik. Die Untersuchung ergab, daß eine bislang unter der Schleimhaut verborgen gewesene Wurzel durch das Tragen der Prothese sich bemerkbar machte und die Druckschmerzen verursachte. Es handelte sich um die rechte obere erste Prämolarenwurzel. Nach ihrer Entfernung konnte das Stück ohne Beschwerden getragen werden.

Ganz besondere Schwierigkeiten bereitet der Herstellung von partiellen Prothesen der tiefe Biß, der sogenannte Deckbiß. Um

überhaupt einen Ersatz anfertigen zu können, sind wir bei solchen Kieferverhältnissen gezwungen, den Biß zu erhöhen. Darunter verstehen wir, die Entfernung des Ober- vom Unterkiefer zu vergrößern. Sehr oft kann man das durch Ueberkronung oder Gußfüllungen der noch vorhandenen oberen und unteren Zähne erreichen. Es gibt jedoch eine große Zahl von Patienten, wo dies entweder aus technischen Gründen nicht möglich ist oder ihre soziale Stellung es ihnen nicht erlaubt, den Preis für die notwendigen Metallarbeiten zu bezahlen. Um in den eben angeführten Fällen zum Ziele zu kommen, ist eine Extraktion derjenigen Zähne angezeigt, die das Aufstellen der künstlichen Zähne stören. Desgleichen sind auch Zähne zu extrahieren, die trotz der Bißerhöhung die Okklusionsebene der Kauflächen der Gegenzahnreihe noch überragen. Ich denke in erster Linie an Zähne, die sich im Laufe der Zeit verlängert haben durch Fehlen des Antagonisten.

Aehnliches Beispiel aus der Klinik:

Einer 28jährigen Patientin soll ein prothetischer Ersatz gemacht werden.

Mundbefund:

Amalgam Karies

8 7 6 5 4 3 2 1 | 1 2 3 4 5 6 7

8 7 6 4 3 2 1 | 1 2 3 4 5 6

Krone

Es ist starker Deckbiß vorhanden. 2 | 2 stehen im Oberkiefer gedreht, die beiden 1 | 1 sind invertiert. Im Unterkiefer sind 2, 1 | 1, 2 hochgradig gelockert, Eckzahn und Prämolaren leicht. Zwischen | 4, 5, 6 besteht ziemlicher Engstand.

Behandlungsplan:

Die vier oberen Frontzähne von 2, 1 | 1, 2 wurden extrahiert unter gleichzeitiger Abtragung des Alveolarkammes, um für die spätere Prothese Platz zu schaffen. Im Unterkiefer wurden die stark gelockerten Frontzähne 2, 1 | 1, 2 entfernt. Nach Tragen eines Provisoriums, bis die Extraktionswunden verheilt waren, wurde sowohl im Oberkiefer als auch im Unterkiefer ein Brückenersatz angefertigt.

Einzelnstehende Zähne in den Kiefern sollte man immer vor Anfertigung einer Prothese genau überprüfen, ob sie noch eine ausreichende Befestigungsmöglichkeit für einen partiellen Ersatz bieten. Ist zu erwarten, daß Zähne, wenn sie als Klammerzähne benützt, bald gelockert und unbrauchbar werden oder sie zur Verankerung nicht in Frage kommen, so ist es besser, sie zu extrahieren.

Dies gilt vor allem für einzelnstehende Molaren im Oberkiefer. Meistens wird es zum prothetischen Mißerfolg führen, wenn wir

ein Stück im Oberkiefer nur mit einer Molarenklammer zum Halten bringen wollen. Zur Entfernung solcher Zähne schreibt Port-Euler: „Die mechanische Verankerung, die eine partielle Prothese an einem oder zwei ungünstig stehenden Zähnen finden kann, ist oft so unzureichend, daß ihr funktioneller Wert hinter dem eines nach einem Funktionsabdruck hergestellten totalen oberen Ersatzes weit zurückbleibt, oder die zur Verankerung dienenden Zähne werden so ungünstig beansprucht, daß der angefertigte Zahnersatz ihren baldigen Verlust in absehbarer Zeit herbeiführt."

Selbstverständlich wird man nicht planlos jeden einzelnstehenden Zahn extrahieren, sondern auch hier von Fall zu Fall entscheiden, ob seine Entfernung hinreichend begründet ist. Gelegentlich kann solch ein einzelnstehender Zahn sehr zum Vorteil sein, bei einem Patienten, der noch nie einen partiellen Zahnersatz getragen hat, und bei dem erwartet werden muß, daß er sich als Anfänger schwer daran gewöhnen wird, ein Totales zu tragen. In solchen Fällen wird man mit der Anfertigung eines totalen Ersatzes so lange warten, bis der Patient gelernt hat, mit einer noch an einem natürlichen Zahn befestigten Prothese zu arbeiten.

Im Unterkiefer dagegen gibt zuweilen auch nur ein Zahn eine gute Stütze. Deshalb sollte man hier mit der Extraktion einzelner Zähne vorsichtig sein.

Einzelstehende Front- und Eckzähne im Oberkiefer geben oft die Indikation, aus prothetischen Gründen extrahiert zu werden. Zunächst eignen sie sich selten aus kosmetischen Gründen als Klammerzähne, denn beim Sprechen oder Lachen würden die Klammern ohne weiteres zu sehen und die betreffenden Patienten, vor allem aber Patientinnen, als Prothesenträger sofort gekennzeichnet sein. Ferner erhöhen sie die Bruchgefahr für einen Plattenersatz, weil dieser z. B. an einem einzelnen Eckzahn beim Kauakt durch die ihn treffende Belastung herübergebrochen werden kann. Schließlich sind sie sehr oft der Hebelpunkt, um den der Ersatz während des Kauens herumschaukelt.

Aber auch Form und Farbe isoliert stehender Frontzähne oder Prämolaren geben die Indikation zur Extraktion. Ein z. B. durch Wurzelbehandlung mißfarbig gewordener Schneidezahn oder durch Kupferamalgam tiefschwarz, grünlich verfärbter Eckzahn wird unter den nach natürlicher Zahnfarbe ausgesuchten künstlichen Zähnen unangenehm auffallen und deshalb lieber extrahiert werden. Das gleiche gilt für stark geneigte, gedrehte, gekippte und unregelmäßig verlängerte Zähne, die ebenfalls kosmetisch unschön wirken, vor allem aber das Aufstellen gut artikulierender Prothesen verhindern können. Dazu möchte ich zwei Fälle aus der prothetischen Abteilung anführen.

Im ersten Fall handelt es sich um einen verfärbten Zahn, im zweiten um schiefstehende Zähne.

Beispiel 1: Bei einem Patienten soll eine Prothese angefertigt werden.

Mundbefund:

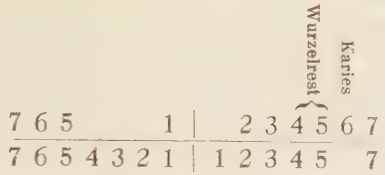

Beim Patienten ist sehr tiefer Biß vorhanden. Im Oberkiefer ist 1 durch Wurzelbehandlung stark verfärbt, ferner steht 2 gedreht und gekippt. Im Unterkiefer sind fast alle Zähne vorhanden.

Behandlungsplan:

Da sowieso ein Stahlstück angefertigt werden muß wegen des tiefen Bisses, wird der unschön verfärbte rechte obere 1 Schneidezahn, ferner der gedrehte 2., 3., der Wurzelrest von 4 und 5 entfernt. 5 und 6 werden überkront und dann ein Wipla-Bügelstück angefertigt.

Beispiel 2: Bei der Patientin M. ist ein Kautschukstück anzufertigen.

Mundbefund:



Im Oberkiefer ist 4 stark gedreht und in die Lücke von 3 gekippt. Ferner ist 1 nach außen gewachsen, steht schief und ist stark gelockert.

Behandlungsplan:

Da 1 stark gelockert ist und keine Verankerungsmöglichkeit bietet, ferner 4 als Klammerzahn nicht in Frage kommt, werden diese Zähne extrahiert. Darauf Anfertigung einer Kautschukprothese.

Zuweilen ist aus Platzmangel die Entfernung eines Zahnes notwendig. Wustrow macht hierüber in seiner Abhandlung über die Plattenprothesen folgende Angaben: „Steht im Frontzahngebiet 3, 1 1 und sind die Zähne so gedreht, daß es unmöglich ist, zwischen 3 und 1 einen kleinen Schneidezahn hineinzustellen, so muß man 1 entfernen, weil die Lücke zwischen 3 und 1, um einen einigermaßen brauchbaren Schneidezahn hineinzubringen, zu klein ist, aber dennoch zu groß, um die hinter der Lücke liegende Platte nicht sehen zu lassen." Es leuchtet natürlich ohne weiteres ein, daß

das Zutagetreten einer Kautschukplatte im Frontzahnbereich kosmetisch häßlich wirkt.

Manchmal muß man auch einen Zahn aus prothetischen Gründen entfernen, wenn man dadurch ein Ersatzstück besser verankern kann. So kommt es z. B. nicht selten vor, daß ein Patient zur Anfertigung einer Prothese kommt, wo die eine Zahnreihe noch vollkommen geschlossen ist, während auf der anderen Seite gar kein oder nur noch ein Zahn steht. Sind die Zähne der geschlossenen Zahnreihe noch vollkommen gesund, was im allgemeinen höchst unwahrscheinlich ist, so wird man mit einer Jackson- oder Bonwillklammer das Stück verankern. Muß jedoch der eine oder andere Zahn erst mit einer großen Füllung versehen werden oder überkront, so wird man es sich überlegen, ob man nicht diesen Zahn entfernt, weil man dann durch die geschaffene Lücke die Prothese weit besser zum Halten bringen kann.

Auch die prothetische Versorgung des offenen Bisses, wenn die orthodontische Behandlung unzureichend war oder überhaupt kein Erfolg ist, erfordert häufig Extraktion von Zähnen mit chirurgischer Abtragung des Alveolarfortsatzes. An unserer Klinik ist folgender Fall erfolgreich behandelt worden:

Bei einem Patienten mit offenem Biß sollte prothetische Abhilfe geschaffen werden.

Mundbefund: (Amalgam, Silikat)

8	7			3	2				3	5		7	8		
8			4	3	2	1		1	2	3	4	5			8

Bei dem Patienten kamen beim Schlußbiß nur $\frac{8 \mid 8}{8 \mid 8}$ in Kontakt, während in der Front eine Lücke von nahezu 8 mm bestand.

Behandlungsplan:

Extraktion von 8 |, ferner | 7, 8. Dadurch ging die Sperrung in der Front auf 2 mm zurück. Nach Abschleifung und Ueberkronung des Restgebisses ließ sich in der Front nahezu Kontakt erreichen. Die Lücken wurden prothetisch gedeckt.

Bisweilen muß man eine Extraktion aus prothetischen Gründen vornehmen bei älteren Gebissen mit anormaler Zahnstellung, wo eine frühzeitige orthodontische Regulierung versäumt worden ist oder das Alter des Patienten es nicht erlaubt, noch eine solche durchzuführen.

Infolge verspäteten Durchbruchs kommt es manchmal vor, daß der Eckzahn palatinal durchbricht, weil sein Platz von einem anderen Zahn eingenommen wird. Ganz abgesehen davon, daß dieser Zahn mit seinen Nachbarn ein Dreieck auf der Gaumenseite bildet, innerhalb dessen sich Speisereste fangen und somit eine Prädilektionsstelle für Karies entsteht, ist es in einem solchen Falle unmög-

lich, eine Gaumenplatte, wenn später notwendig, zum exakten Anliegen zu bringen, ohne vorher den Zahn extrahiert zu haben.

Bei älteren Patienten, deren Frontzähne in Protrusionsstellung stehen, sind wir zuweilen gezwungen, nach Extraktion der Frontzähne prothetische Abhilfe zu schaffen, nicht allein aus kosmetischen, sondern auch aus kaufunktionellen Gründen. An Hand eines Falles aus der Klinik will ich dies näher erläutern.

Bei einem 23jährigen Kollegen besteht Protrusion der oberen Front, die Beziehungen der Sechser sind normal. Im Oberkiefer sind alle Zähne vorhanden, im Unterkiefer fehlt $\overline{5|}$. Der Kollege beißt sich mit den unteren Schneidezähnen in die Gaumenschleimhaut des Oberkiefers, die entzündet ist. Außerdem bedingt diese Stellungsanomalie ein ständig weiteres Vortreiben der Form durch die Kaufunktion.

Behandlungsplan:

Eine orthodontische Behandlung kam wegen des Alters des Patienten nicht mehr in Frage. Es wurden deshalb die 4 oberen Frontzähne $\underline{2, 1 \mid 1, 2}$ extrahiert, gleichzeitig durch Abtragung des Alveolarkammes, sowohl vertikal wie sagittal, für den späteren Brückenersatz genügend Platz geschaffen.

Zum Schluß sei noch erwähnt, daß in hartnäckigen Fällen von Paradentose, die allen Behandlungen trotzt, chirurgische Maßnahmen, Entfernung von Zahnstein, Anwendung von Aetzmitteln, Entlastungsprothesen, Befestigung der lockeren Zähne durch Ligaturen und Schienen, Behandlung innerer Krankheiten lieber eine frühzeitige Extraktion der noch vorhandenen Zähne vorgenommen werden sollte. Einmal wird dadurch der Erkrankung ein Ende gesetzt, vor allem aber bleiben einigermaßen günstige Kieferverhältnisse für einen totalen Ersatz bestehen. Wartet man in solchen aussichtslosen Fällen bis die Zähne selbst zum Ausfall kommen, so ist fast immer die Feststellung zu machen, daß der ganze Alveolarfortsatz zur Atrophie gekommen ist und sich nur noch als eine ganz flache Erhebung, manchmal ganz eben zeigt. Ich brauche wohl nicht erst hervorzuheben, daß dann natürlich bei der Anfertigung von Prothesen ungeheure Schwierigkeiten entstehen.

Zusammenfassung.

Der erste Abschnitt meiner Arbeit beschäftigt sich mit der Indikation der Extraktion aus konservierenden Gründen. Zunächst bin ich auf das Milchgebiß, dann auf das bleibende Gebiß eingegangen. Nach Möglichkeit soll jede Extraktion von Milchzähnen vermieden werden. Indiziert ist die Extraktion beim Milchgebiß:

1. Von Milchzahnwurzeln, die Dekubitalgeschwüre verursachen.
2. Pulpitischer Milchzähne, deren Behandlung klinisch oder technisch nicht möglich ist.

3. Stark kariöser zweiter Milchmolaren vom achten Lebensjahre ab, wenn sie die Sechsjahrmolaren anzustecken drohen.

Der zweite Teil des ersten Abschnittes befaßt sich mit der Extraktion der bleibenden Zähne, diese ist angezeigt:

1. Bei Zähnen, deren Zahnsubstanz durch Karies so zerstört ist, das ihre Wiederherstellung technisch unmöglich ist.
2. Bei pulpitischen Zähnen, die nicht wieder funktionstüchtig gemacht werden können.
3. Bei pulpaerkrankten Zähnen, wenn ihnen oder ihrer Umgebung durch konservierende Behandlung oder Anwendung therapeutischer Aetzmittel Schaden zugefügt worden ist.
4. Bei gangränösen Molaren, vor allem Weisheitszähnen, ferner bei gangränösen Sechsjahrmolaren bei Jugendlichen unter Beachtung der Regeln, die für die systematische Extraktion gelten.
5. Bei Zähnen, wenn begründeter Verdacht auf Fokalinfektion besteht.

Im zweiten Teil meiner Arbeit habe ich die Indikation der Extraktion aus prothetischen Gründen behandelt.

Indiziert ist die Extraktion hier:

1. Von Wurzeln, die nicht konservierend behandelt oder zu behandeln sind.
2. Bei tiefem Biß, wenn Bißerhöhung unmöglich ist.
3. Einzelnstehender Zähne, vor allem einzelner Molaren im Oberkiefer.
4. Verfärbter, gekippter und unregelmäßig verlängerter Zähne.
5. Bei der prothetischen Versorgung des offenen Bisses, besonders von Frontzähnen.
6. Bei älteren Gebissen mit anormaler Zahnstellung, wenn prothetische Abhilfe aus kosmetischen oder kaufunktionellen Gründen erfolgen soll.
7. In hartnäckigen Fällen von Paradentose, damit durch frühzeitige Extraktion einigermaßen günstige Kieferverhältnisse für einen totalen Ersatz bestehen bleiben.

Es ist mir ein Bedürfnis, Herrn Professor Kranz und Herrn Dr. Link für die Ueberlassung des Themas und für die gütige Unterstützung bei der Abfassung der Arbeit meinen herzlichsten Dank auszusprechen.

Literatur

Adloff: Ueber fokale Infektion und ihre Diagnose, Therapie und Prophylaxe. Deutsche Zahn-, Mund- und Kieferheilkunde. Bd. 1. H. 1.
— Ueber die Grenzen der Zahnerhaltung. Z. R. 41. Jahrgang, Nr. 19.
Bruhn: Handbuch der Zahnheilkunde. Band III. S. 332—34.
T. H. Glenn (Los Angeles).: Extraktion of teeth. Misch 5. Bd., April 1929, Lieferung 4, S. 289.
Hatton (Chicago): What teeth should be extracted: From the viewpoint of a research pathologist. Misch 5. Bd., April 1929, Lieferung 4, S. 291.
Heinemann: Wurzelfüllung. 2. Auflage.
Hoffmann: Ein Beitrag zur Frage der Indikation der Zahnextraktion. Z. R. Jahrg. 28, Nr. 33.
Jesensky: Indikation zur Zahnextraktion. Deutsche Monatszeitschrift für Zahnheilkunde, H. 16, Jahrg. 49.
Jung: Zahnärztliche Technik.
Kantorowicz: Handbuch der Zahnheilkunde, Bd. 2, S. 508.
— Klinische Zahnheilkunde, Bd. 1, S. 453—60.
Kranz: Klinische Zahnheilkunde und ihre Grenzgebiete.
v. d. Osten-Sacken: Unsere heutigen Kenntnisse über die Herdinfektionen und ihre Nutzanwendung in der Praxis. D. Z. W. Festschrift 34.
Peckert: Erwägungen zur vorbeugenden Bekämpfung der Zahnkaries. D. Z. W. Nr. 18, Jahrg. 35.
Port-Euler: Lehrbuch der Zahnheilkunde. S. 315—16, 495, 525, 625.
Praeger: Fehlerquellen bei der Wurzelbehandlung. D. Z. W. Festschrift 34.
Sattler: Folgen von Extraktion in kindlichen, jugendlichen und erwachsenen Gebissen. Inaugural-Dissertation München 1931.
Scheff-Pichler: Handbuch der Zahnheilkunde, Bd. 2, S. 291, 812, 817—19.
Schilling: Ueber Kontraindikation zur Zahnextraktion. Inaugural-Dissertation Göttingen 26.
Werkenthin: System der zahnärztlichen Kronen- und Brückenarbeiten, Bd. 2, S. 456.
Willner: Ueber den heutigen Stand der Wurzelbehandlung. D. Z. W. Nr. 14, Jahrg. 35.
Wustrow: Die Plattenprothese. Handbuch der Zahnheilkunde, Bd. III.

Lebenslauf

Am 10. Februar 1911 bin ich in Schwarzenberg als Sohn des Hoteliers Franz Fischer geboren. Nach dem Besuche der Selektenschule und Realschule in Schwarzenberg ging ich auf die Oberrealschule nach Aue, wo ich Ostern 1931 die Reifeprüfung bestand. An der Universität in Rostock studierte ich hierauf Zahnheilkunde und legte dort am Ende des S.S. 1932 die zahnärztliche Vorprüfung ab. Darauf ging ich nach München, wo ich im November 1934 das zahnärztliche Staatsexamen bestand. Gegenwärtig bin ich als Volontär-Assistent an der prothetischen Abteilung des Zahnärztlichen Instituts der Universität München tätig.